

2019 年巅峰计划高端班

临床执业助理医师资格考试

绝密资料



组别：_____

姓名：_____

金英杰国家医学考试中心 编
内部资料 严禁外传 翻版必究

2019 年 外科冲刺-精讲

3. 男性 55 岁。进行性吞咽困难 7 个月,近 20 天只能进少量牛奶。查体:明显消瘦,脱水,锁骨上可触及肿大淋巴结, X 线食管造影见中下段食管有约 8 cm 狭窄,粘膜不规整,上段食管轻度扩张。其治疗方法是

- A. 病变食管切除,食管重建
- B. 食管内置管术
- C. 放射疗法
- D. 放疗后手术切除
- E. 胃造瘘术

4. 男性,54 岁进行性吞咽困难已半年。食管钡透见中段食管有 6 cm 长狭窄。管壁僵硬,粘膜破坏,最适宜的治疗方法

- A. 放射疗法
- B. 化学疗法
- C. 激光疗法
- D. 放疗和手术切除
- E. 胃造瘘术

34. 上消化道大出血最常见的原因是

- A. 胃十二指肠溃疡
- B. 门脉高压症
- C. 肝内局限性感染,肝脓肿及外伤
- D. 出血性胃炎
- E. 胃癌

87. 男,28 岁。空腹突发上腹剧痛 4 小时,随即出现右下腹痛。查体:上腹及右下腹压痛明显,轻度腹肌紧张,肝浊音界消失,肠鸣音消失。血常规:白细胞及中性粒细胞均升高。为明确诊断,最好不要做的检查方法是

- A. 立位腹部 X 线平片
- B. 血生化

C. 腹部 B 型超声

D. 腹部 CT

E. 钡剂灌肠

40. 男性,35 岁。已有胃痛史 4 年。以往有黑便史,4 小时前突发上腹部刀割样疼痛。腹部板样强直,术中证实为十二指肠前壁穿孔,穿孔直径为 0.5 cm。你认为哪一种手术方法最理想

- A. 穿孔修补术
- B. 胃大部切除术,Billroth I 式
- C. 胃大部切除术,Billroth II 式
- D. 穿孔修补术加胃、空肠吻合术
- E. 穿孔修补术加迷走神经切除术

36. 男,62 岁。进食哽咽月余。胃镜检查:距门齿 30~32 cm 处食管后壁肿物,黏膜表面破溃,距门齿 38~40 cm 处黏膜粗糙、隆起,两处活检均为高分化鳞癌。心、肺及肝功能正常。未见其他部位转移征象。最佳治疗方案是

- A. 二线药物化疗
- B. 静脉营养支持
- C. 食管癌放射治疗
- D. 食管癌根治术
- E. 胃造瘘肠内营养

85. 男,72 岁。进行性吞咽困难 5 余月,目前能进半流食。胃镜检查:食管距门齿 23.5 cm 处发现一长约 4 cm 菜花样肿物,病理报告为鳞状细胞癌。其最佳治疗方法为

- A. 食管癌根治术
- B. 姑息性食管癌切除术
- C. 放疗
- D. 胃造瘘术

E.化疗

86.男,70岁。吞咽困难3个月,食管钡透:中段有3cm的不规整食管充盈缺损,镜取活体组织病理为鳞癌,心电图有ST段下降、T波倒置,肺功能严重障碍,其治疗方法为

- A.药物治疗
- B.根治性手术切除
- C.姑息性手术
- D.放射治疗
- E.胃造瘘术

1.早期食管癌的症状是

- A.吐血
- B.持续胸背痛
- C.吞咽困难
- D.进食呛咳
- E.进食哽噎

5.病人,22岁。吞咽不畅,胸骨后沉重不适,症状时轻时重。时有呕吐,吐出食管滞留的食物。病史2年,用药症状无缓解。作食管钡剂造影,食管下端呈鸟嘴样狭窄。该病人诊断是(执)

- A.食管癌
- B.食管良性肿瘤
- C.贲门失弛缓症
- D.食管炎
- E.食管憩室

【例题12】(共用备选答案)

- A.前列腺穿刺活检
- B.直肠指检
- C.前列腺MRI
- D.前列腺B超
- E.血清PSA检查

1.确诊前列腺癌的检查是

- 2.前列腺癌临床分期常用的检查是
- 3.前列腺癌首选筛查是
- 4.前列腺增生首选考虑的检查方式
- 2.急性肾衰竭少尿期的主要死因是
- A.低血钾
- B.高血钾
- C.DIC
- D.代谢性酸中毒
- E.氮质血症

(3~4题共用备选答案)

- A.无痛性肉眼血尿
- B.终末血尿伴膀胱刺激症状
- C.排尿突然停止
- D.疼痛伴血尿
- E.血尿+蛋白尿

3.泌尿系肿瘤血尿是

4.泌尿系结石血尿是

46.女,42岁近1个月出现进行性腰部疼痛,夜间加重,1年前因“乳腺癌”行手术治疗,未明确腰痛原因,最有价值的检查是:

- A.骨密度
- B.CT
- C.X线
- D.核素扫描
- E.B超

答案:D

(132~133题共用备选答案)

- A.肝硬化
- B.胆总管结石
- C.原发性肝癌
- D.壶腹部肿瘤
- E.病毒性肝炎

132.患者有黄疸症状,伴有上腹绞痛,寒战、高热。最可能的病因诊断是

133.患者有黄疸症状,无腹痛、发热。查体可触及肿大的胆囊,但无压痛。最有可能

的诊断是

72.女,38岁。低热2个月。左大腿根部肿物10天。查体:左腹股沟处可触及5 cm×5 cm质软圆形肿物,轻度压痛。B超显示为低回声肿物。腰椎X线片上见腰大肌阴影增宽,L2、L3椎体边缘骨质破坏,L2-3椎间隙狭窄,首先应考虑的诊断是

- A.转移性骨肿瘤
- B.类风湿关节炎
- C.骨髓炎
- D.骨结核
- E.骨巨细胞瘤

下列哪项检查提示桡骨茎突腱鞘炎?

- A.Mills
- B.Finkelstein
- C.Dugas
- D.Spurling
- E.Eaton

58.男,69岁。巩膜黄染、尿色深黄2周。无腹痛、发热。查体:右上腹可触及肿大胆囊,无压痛。血总胆红素156 μmol/L。最可能的诊断是()

- A.上端胆管癌
- B.壶腹周围癌
- C.胆总管结石
- D.胰头癌
- E.胆囊结石

男,52岁。皮肤、巩膜黄染、消瘦2个月。大便颜色进行性变浅,上腹隐痛。查体:皮肤、巩膜黄染,右上腹触及囊性包块,无压痛。腹部B超示:胆总管扩张,胆囊大、胰腺稍大。该患者最可能的诊断是

- A.胆总管结石
- B.胰头癌
- C.慢性胆囊炎

- D.胆管上端癌
- E.壶腹周围癌

47.急性阑尾炎 obturator 试验阳性体位的位置是

- A.盲肠后位
- B.盆位
- C.盲肠外位
- D.回肠前位
- E.回肠后位

67.女,35岁。因误服有机磷农药半小时,意识障碍逐渐加重入院。经洗胃、导泻、应用阿托品、氯解磷定、对症支持等治疗后意识恢复,症状好转。3天后患者突然出现视物模糊、面瘫、呼吸困难,并再次出现意识障碍,大小便失禁。查体:T 36.7℃,P 65次/分,R 15次/分,BP 135/75 mmHg,肌力3级。SpO₂ 93%。目前出现的情况最可能的原因是

- A.急性脑卒中
- B.有机磷中毒加重
- C.急性有机磷中毒迟发型脑病
- D.中间型综合征
- E.急性有机磷中毒迟发型多发性神经病变

77.男,32岁。因十二指肠溃疡行 Billroth II 式胃大部切除术后6个月。术后出现反酸、烧心症状。应用抑酸剂治疗无效。上述症状逐渐加重,并呕吐胆汁样物,上腹部及胸骨后烧灼样疼痛,体重减轻。查体:贫血貌,消瘦,营养不良,巩膜无黄染。胃液中无游离酸。胃镜检查见黏膜充血、水肿、糜烂。最适当的治疗措施是

- A.采用少食多餐方式
- B.行 Roux-en-Y 胃空肠吻合术
- C.长期应用消胆胺治疗
- D.注意餐后勿平卧

E.应用 H_2 受体拮抗剂

男,38岁。患肝硬化8年。一周来突发畏寒发热,体温 38.5°C 左右,全腹痛,腹部明显膨隆,尿量 540 mL/日 。以下体征中对目前病情诊断最有意义的是

- A.腹部压痛
- B.蜘蛛痣及肝掌
- C.腹部移动性浊音阳性
- D.脾肿大
- E.腹壁静脉曲张呈海蛇头样

75.女,52岁。肝炎肝硬化10年,近3个月腹围明显增大,1周来少尿,无腹痛、发热。查体:腹部无压痛,移动性浊音(+)。实验室检查:血肌酐 $136\text{ }\mu\text{mol/L}$,AFP(-)。最可能的并发症是

- A.继发性腹膜炎
- B.门静脉血栓形成
- C.肝肾综合征
- D.肝癌
- E.自发性腹膜炎

女,52岁。肝炎肝硬化10年,近3个月腹围明显增大,1周来呼吸困难,无腹痛、发热。查体:腹部无压痛,移动性浊音(+)。实验室检查:氧分压 50 mmHg ,血肌酐 $36\text{ }\mu\text{mol/L}$,AFP(-)。最可能的并发症是

- A.继发性腹膜炎
- B.门静脉血栓形成
- C.肝肾综合征
- D.肝癌
- E.肝肺综合征

男,63岁。乏力、腹胀3个月,加重伴尿少1个月。今晨跑步突发头晕,口干。既往慢性肝炎病史20余年。查体:BP $88/50\text{ mmHg}$ 巩膜轻度黄染,肝肋下 4 cm ,质硬,脾肋下 3 cm ,移动性浊音阳性,双下肢水肿。对原始

病因诊断最有意义的实验室检查是

- A.B超
- B.血癌胚抗原
- C.血甲胎蛋白
- D.腹腔穿刺
- E.腹水腺苷脱氨酶

属于成人中度烧伤的是

- A.Ⅱ 烧伤面积小于 10%
- B.烧伤总面积达 $31\%-50\%$
- C.Ⅲ 度烧伤面积 6%
- D.Ⅱ 烧伤面积小于 200% 伴休克
- E.Ⅲ 烧伤面积 $11\%-20\%$

男,32岁,后背及双上臂沸水烫伤4小时,查体:T 37.4°C ,P 100次/分,R 20次/分,BP $130/90\text{ mmHg}$,意识清楚,后背及双上臂背侧红肿明显,大量水疱,基底发红,疼痛明显。

106. 该患者皮肤烧成的深度和分度(2019)

- A.浅Ⅱ°中度烧伤
- B.深Ⅱ°轻度烧伤
- C.深Ⅱ°重度烧伤
- D.浅Ⅱ°轻度烧伤
- E.深Ⅱ°中度烧伤

急性胰腺炎尿淀粉酶开始升高的时间是发病后

- A.36~48小时
- B.1~2小时
- C.12小时
- D.6~30小时
- E.3~4小时

35.女性,40岁,有消化性溃疡病史,今日出现呕血及黑粪,病人出冷汗,脉搏细速,呼吸浅促,血压下降,估计出血量为

- A.400~500 mL

- B.500~600 mL
- C.600~700 mL
- D.>800 mL
- E.700~800 mL

42.男性,40岁。有胃痛史多年,并向腰背部放射疼痛,经内科药物治疗效果不显著,经胃镜检查诊断为胃角后壁溃疡,向胰腺穿透,病理检查排除癌肿,首先手术方式为

- A.选择性迷走神经切断术
- B.毕Ⅰ式胃大部切除术
- C.毕Ⅱ式胃大部切除术
- D.胃大部切除术,溃疡旷置
- E.胃空肠吻合术

男性,25岁,因疝行手术治疗。术中发现疝囊颈位于腹壁下动脉的内侧,此时的诊断为()

- A.Richter 疝
- B.Littre 疝
- C.直疝
- D.斜疝
- E.易复性疝

31.腹股沟斜疝的特点是

- A.多见于老年
- B.经 Hesselbach 三角突出
- C.回纳疝块后压住深环疝块仍可突出
- D.疝囊在精索前方
- E.疝囊颈在腹壁下动脉内侧

77.男性,50岁。右下腹包块三年,下列哪项指针提示为腹股沟斜疝()

- A.不进入阴囊
- B.嵌顿性机会小
- C.疝囊颈在精索后方
- D.球形
- E.腹壁下动脉在疝囊颈内侧

1.男,28岁。间断腹痛、发热3年。结肠镜检查:回肠末段见4cm×1cm纵型溃疡,周围黏膜铺路石样改变。活检标本可能出现的主要病理改变是(执)

- A.隐窝脓肿
- B.杯状细胞减少
- C.非干酪样肉芽肿
- D.干酪样肉芽肿
- E.可见包涵体

76.女,24岁。腹痛、腹泻、便秘交替2年。便无脓血和黏液。近1年来消瘦、乏力、贫血。下午有时低热。首先考虑的诊断是(执)

- A.小肠肿瘤
- B.克罗恩病
- C.溃疡性结肠炎
- D.降结肠癌
- E.升结肠癌

(149~150题共用备选答案)

A.反复上腹部胀痛,餐后加重伴暖气,无周期性

B.周期性空腹及夜间上腹部疼痛,进食后可缓解

C.渐进加重的上腹部疼痛,向后背放射

D.持续性上腹部疼痛,阵发性加重

E.周期性餐后上腹部疼痛,至下一餐前缓解

149.符合慢性胃炎临床表现的是

150.典型的胃溃疡疼痛特点是

54.女,30岁。反复便秘、腹痛10年。便前腹痛、腹部不适,便后缓解,工作紧张时症状加重。无便血及消瘦。睡眠差。最有可能的诊断是2015、2016(执)

- A.肠易激综合征
- B.克罗恩病

- C.肠结核
- D.结肠癌

E.溃疡性结肠癌

胸外科

26.不符合张力性气胸的病理生理改变的是:

- A.严重皮下及纵隔气肿
- B.血压下降、脉速
- C.患侧肺萎陷,纵隔向健侧移位
- D.纵隔扑动
- E.肺破口形成活瓣

95.男,18岁。胸痛伴有呼吸困难1天。查体:瘦高体型。胸部X线提示右侧气胸。纵隔明显向左移位。患者既往有类似症状。但是程度较轻。此时患者应采取的治疗措施不包括:

- A.右侧胸腔闭式引流
- B.胸腔镜手术
- C.右侧胸腔穿刺抽气
- D.面罩吸氧
- E.无创通气

男,48岁。车祸后胸痛伴有呼吸困难3天。查体:右侧肋间隙饱满。胸部X线提示右侧气胸,肺压缩缘约20%。纵隔明显向左移位。此时患者应采取的治疗措施是:

- A.右侧胸腔闭式引流
- B.胸腔镜手术
- C.右侧胸腔穿刺抽气
- D.面罩吸氧
- E.密切观察

89.男,20岁。闭合性胸外伤5小时。查体:口唇发绀,端坐呼吸,左侧胸壁触及皮下气肿,气管右偏,左侧呼吸音消失。正确的急救措施是

- A.加压吸氧

B.左胸腔穿刺排气

C.心包穿刺

D.急诊开胸探查

E.气管插管

1.男,56岁。咳嗽、胸闷、憋气2天,持续不缓解。查体:左侧呼吸运动减低,叩诊呈鼓音,呼吸音明显减低。胸部X线片示左肺萎陷,压缩约90%。该患者最有效的治疗措施是

- A.胸腔穿刺排气
- B.解痉平喘
- C.低流量吸氧
- D.呼吸机辅助呼吸
- E.胸腔闭式引流

5.进行性血胸的诊断依据不包括

- A.脉快、血压持续下降
- B.胸腔引流连续3个小时,总量300 mL
- C.Hb、RBC反复测定呈持续下降
- D.胸膜腔穿刺抽不出血,但X线示胸内阴影增大

E.经输血补液后血压不回升,且逐渐下降

静止性血胸,出现量在800 mL首选的治疗方式

- A.手术
- B.胸腔穿刺
- C.胸腔闭式引流
- D.观察
- E.积极抗休克治疗

(共用题干)男,20岁。右胸刀刺伤2

小时就诊。既往体健。查体: T 36.5 °C, P 120 次/分, R 24 次/分, BP 80/50 mmHg, 面色苍白, 皮肤潮湿, 右胸腋前线第 5 肋间 2 cm 伤口, 有血液流出, 右胸叩诊实音, 呼吸音减弱。急行胸腔闭式引流, 引流出血性液体约 600 mL, 1 小时内又引流出血性液体 300 mL。

6. 此时首先考虑的诊断是

- A. 进行性血胸
- B. 创伤性湿肺
- C. 心脏压塞
- D. 迟发性血胸
- E. 凝固性血胸

07. 最有效的处置措施是

- A. 输液、输血
- B. 开胸探查
- C. 调整引流管位置
- D. 镇静、吸氧
- E. 气管插管呼吸机辅助呼吸

(133-134 题共用题干)

女, 48 岁。胸闷不适半年, 近来出现进行性四肢无力。胸部 X 线片发现有前上纵膈阴影, 如图(执)

133. 该患者首先考虑的诊断是

- A. 食管囊肿
- B. 胸腺瘤
- C. 神经源性肿瘤
- D. 胸内甲状腺
- E. 支气管囊肿

134. 该患者首选的治疗措施是

- A. 介入治疗
- B. 射频治疗
- C. 化疗
- D. 放疗
- E. 手术治疗

19. 开放性气胸是指

- A. 肺裂伤
- B. 支气管破裂
- C. 胸部存在伤口
- D. 胸部伤口与胸膜腔相通
- E. 胸部伤口深达肌层

3. 多根多处肋骨骨折患者, 最典型的症状和体征是

- A. 疼痛剧烈
- B. 呼吸困难
- C. 伤处肿胀青紫
- D. 反常呼吸运动
- E. 胸廓挤压痛

(共用题干) 男, 28 岁。左胸外伤后 1 小时, 胸痛、呼吸困难。查体: BP 120/80 mmHg, 心率 100 次/分。左前外侧胸壁皮下淤血, 局部约 6 cm×6 cm 的区域反常呼吸运动。

576. 目前明确的诊断是

- A. 气胸
- B. 血胸
- C. 肋骨骨折
- D. 支气管断裂
- E. 胸腹联合伤

7. 胸部 X 线片发现左侧胸腔 2 cm 气液平面, 最可能合并的是

- A. 气胸
- B. 血气胸
- C. 脓胸
- D. 肺水肿
- E. 支气管断裂

3. 休克期反映器官血流灌注最简单可靠的指标是★

- A. 收缩压
- B. 舒张压

- C. 脉压
- D. 脉率
- E. 尿量

一个休克患者经检查 CVP 增高, BP 正常首选哪种治疗()

- A. 充分补液
- B. 适当补液
- C. 强心、纠酸、扩血管
- D. 补液试验
- E. 舒张血管

(127~128 题共用题干)

患者,男,45 岁,高空作业,不慎跌落地面 4 小时入院,神志清,明显口渴,尿量少,脉搏 120 次/分,血压 80/60 mmHg,左第 5、6、7 肋骨骨折,结肠破裂。

127. 该患者的状态属于

- A. 轻度休克
- B. 中度休克
- C. 重度休克
- D. 休克代偿期
- E. 创伤性休克

128. 如果患者需要输血,其急性出血量至少超过全身总量的

- A. 10%
- B. 20%
- C. 30%
- D. 40%
- E. 50%

9. 男,50 岁。行胃癌根治术后 4 小时腹腔引流出不凝血 800 mL。BP 86/60 mmHg, CVP 由 8 cmH₂O 降至 4 cmH₂O。此时应首要采取的治疗措施是

- A. 给予血管收缩药
- B. 补液
- C. 立即再次手术止血

- D. 内镜电凝血
- E. 输血观察

5. 男,50 岁。门静脉高压症食管胃底静脉曲张破裂出血,给予三腔管压迫止血及快速输血输液治疗,出血停止。此时,心率 150 次/分,血压 90/70 mmHg,中心静脉压 20 cmH₂O。

提示该病人最可能是

- A. 血容量不足
- B. 肝性脑病
- C. 心功能不全
- D. 容量血管过度扩张
- E. 容量血管过度收缩

6. 男,30 岁。外伤性脾破裂切除术后 3 天。查体 BP 106/80 mmHg,中心静脉压 18 cmH₂O。此时应采取的治疗措施是

- A. 利尿
- B. 舒张血管
- C. 收缩血管
- D. 适当补液
- E. 充分补液

88. 男,20 岁。持续性左上腹痛 2 小时。查体:T 38.7 度,P 128 次/分,R 24 次/分,BP 60/40 mmHg,瞻望,全身皮肤湿冷。左侧季肋部皮下淤血,全腹部压痛、反跳痛(+),移动性浊音(+),肠鸣音未闻及。紧急的处理最先的治疗措施是:

- A. 休克纠正后手术治疗
- B. 应用镇痛剂
- C. 手术治疗
- D. 抗休克
- E. 立即输血

74. 男,40 岁。吞咽困难 30 天,不能进水 2 天。口渴、尿少、体重下降。查体:R 26 次/分,BP 80/50 mmHg,神智清楚,烦躁。血

Na⁺152 mmol/L、血 K⁺3.2 mmol/L、HCO₃⁻18 mmol/L、PaCO₂ 38 mmHg。首要处理措施应是

- A.输平衡盐
- B.氧疗
- C.纠正酸碱失衡
- D.有控制的补充血钾
- E.应用升压药

97.男,60岁。肺癌根治术后1天,胸腔闭式引流1.5小时引出血性液体500 mL。查体:P 120次/分,BP 90/75 mmHg。此时最重要的处理方法是

- A.输注全血
- B.继续观察
- C.手术开胸止血
- D.快速补液
- E.静脉点滴多巴胺

男性,40岁,腹痛、发热48小时,自诉外伤史不详,查体:血压80/60 mmHg,神志清楚面色苍白,四肢湿冷,全腹肌紧张,肠鸣音消失,诊断为()

- A.低血容量性休克
- B.感染性休克
- C.神经源性休克
- D.心源性休克
- E.过敏性休克

男,55岁。进10年来感左下肢酸痛,下腿内侧皮下静脉曲张伴瘤样突起,下延到内踝部,皮肤色素沉着、湿疹样变。有高血压和糖尿病病史,药物控制。查体:左大隐静脉曲张明显,大隐静脉瓣膜功能不全。患者要求行大隐静脉手术,术前还应做的检查中最重要的是

- A.大隐静脉曲张并发症的严重程度
- B.检 Terndelenburg 试验(-)
- C.Perthes 试验(-)

D.Pratt 试验(-)

E.小隐静脉瓣膜功能试验

男,28岁。右下肢麻木痛2年,间歇性跛行半年,右下肢疼痛逐渐加重,夜间疼痛更甚。吸烟20年。查体:屈膝体位,右小腿皮温较对侧降低,右足背动脉搏动消失,对该患者最有助于的诊断是()

- A.Perthes
- B.Terndelenburg
- C.Pratt
- D.Buerger
- E.Homans

6.男,76岁。左下肢跛行3年,加重1个月。既往高血压病史8年,冠心病病史5年,曾行冠脉支架置入术。查体:BP 150/90 mmHg,左足苍白,左足及左下肢皮温明显降低,左足背动脉腘动脉搏动消失,左股动脉可触及搏动。最可能的诊断是左下肢★★★(执业)

- A.急性动脉栓塞
- B.动脉硬化性闭塞症
- C.血栓闭塞性脉管炎
- D.深静脉血栓形成
- E.血栓性浅静脉炎

8.患者,女,33岁。右下肢浅静脉迂曲扩张3年。长时间站立及每天下午出现右下肢肿胀伴沉重感,近半年加重。如果长期不予处理,可能出现的并发症不包括★★

- A.血栓性静脉炎
- B.足踝周围色素沉着
- C.足趾坏死
- D.皮肤溃疡
- E.曲张静脉出血

61.男,58岁,因右下肢剧烈疼痛、麻

木、发凉、苍白 6 小时就诊。既往有多年房颤病史。最可能的诊断为★★★(执)

- A. 血管闭塞性脉管炎
- B. 动脉硬化闭塞症
- C. 动脉栓塞
- D. 雷诺病
- E. 深静脉血栓形成

62. 女, 40 岁。产后卧床 5 天, 突发左下肢肿胀、疼痛。查体: 左股三角区压痛阳性, 左大腿肿胀, 皮温升高, 小腿前静脉扩张, 无压痛。该患者血栓形成最可能的部位是★★★(执)

- A. 股静脉
- B. 小隐静脉
- C. 腘静脉
- D. 大隐静脉
- E. 髂-股静脉

29. 下列不属于特殊型胃癌的是

- A. 未分化癌
- B. 鳞状细胞癌
- C. 腺鳞癌
- D. 类癌
- E. 印戒细胞癌

6. 女性, 48 岁, 大便带血 3 个月, 排便有下坠感, 里急后重, 直肠镜检查距齿状线 6 cm 处 3 cm×3 cm 肿块, 菜花状, 质脆, 易出血, 病理诊断为直肠腺癌。今晨出现腹胀、肛门停止排便排气; 若选择手术, 最佳术式为()

- A. 经腹会阴直肠癌根治术
- B. 经腹直肠癌切除术
- C. 经腹直肠癌切除、人工肛门、远端封闭手术
- D. 拉下式直肠癌切除术
- E. 局部切除加放疗术

72. 女性 68 岁, 因急性完全性肠梗阻入院, 术中见距肛门 10 cm 处直肠有一肿块, 质硬, 诊断直肠癌。最适宜的手术选择为

- A. Miles 手术
- B. Dixon 手术
- C. 拉下式直肠癌手术
- D. Hartmann 手术
- E. 仅作乙状结肠造口术

52. 男, 58 岁。3 年前曾行直肠癌根治术, 近 3 个月右上腹及背部胀痛, 有轻度发热, 大便正常。查体: 锁骨上未触及肿大淋巴结, 腹平软, 未触及肿物, 肝肋下未触及。实验室检查: 血 WBC $11 \times 10^9/L$, AFP 无升高。腹部 B 超示: 肝左叶多个实性占位, 最大直径约 2 cm。首先应考虑的诊断()

- A. 阿米巴肝脓肿
- B. 肝血管瘤
- C. 多发肝囊肿
- D. 原发性肝癌
- E. 肝转移癌

女, 68 岁。上腹部不适 1 个月, 伴皮肤黄染、食欲不振、厌油腻饮食, 体重减轻 5 kg。查体: 巩膜明显黄染, 肝肋下未触及, 右肋缘下可触及肿大的胆囊底部, 无触痛。实验室检查: 血胆红素 $340 \mu\text{mol/L}$ 。首先考虑的诊断是

- A. 肝癌
- B. 胆管上端癌
- C. 胆囊癌
- D. 胃癌
- E. 胆管下端癌

51. 男, 63 岁。突发腹痛, 停止排气排便 1 天。既往曾因十二指肠溃疡行胃大部切除术。查体: T 37.8°C , P 100 次/分, BP 100/80 mmHg, 全腹压痛, 反跳痛(+). 立即拍摄腹部 X 线平片见多发气液平面。诊

断性腹腔穿刺抽出血性液体。该患者下一步首选的处理是

- 立即肛管排气
- 快速补液,扩容
- 立即手术探查
- 全消化道 X 线钡剂造影
- 严密观察病情 12 小时

57.患者,男,50 岁。阵发性腹痛,腹胀,呕吐,无排便排气 5 天,2 年前,有阑尾手术史,查体。腹膨隆,可见肠型,有压痛,肠音亢进。腹部 X 线平片见中下腹部小肠有数个液气平面,盲肠、升结肠肠腔扩张。下列各病中以哪种可能性最大

- A.机械性肠梗阻
- B.麻痹性肠梗阻
- C.高位小肠梗阻
- D.低位小肠梗阻
- E.绞窄性肠梗阻

(145~146 题共用备选答案)

- A.单纯性肠梗阻
- B.痉挛性肠梗阻
- C.麻痹性肠梗阻
- D.机械性肠梗阻
- E.绞窄性肠梗阻

145.急性小肠扭转易发生

146.外伤性腹膜后巨大血肿易发生

73.男性,36 岁,十二指肠溃疡穿孔修补术后 5 天,腹胀痛不适,恶心停止排气排便,查体:全腹胀,未见肠型,全腹压痛尤其以右下腹明显,轻度肌紧张,肠鸣音消失,血常规,白细胞 $11 \times 10^9/L$,中性 86%,腹部 X 线平片,肠腔积气并可见小液气平面,应考虑为

- A.急性阑尾炎
- B.十二指肠溃疡穿孔
- C.粘连性肠梗阻

- D.麻痹性肠梗阻
- E.弥漫性腹膜炎

74.男,70 岁。腹部绞痛伴腹胀 4 小时,无呕吐。下消化道 X 线钡剂造影见直肠上段钡剂受阻,钡影尖端呈“鸟嘴”形。最可能的诊断是

- A.肠套叠
- B.乙状结肠癌
- C.乙状结肠扭转
- D.直肠癌
- E.小肠扭转

男性,69 岁,因右腹股沟斜疝行手术治疗。术中发现疝囊壁的一部分由膀胱组成,此时的诊断为()

- A.Richter 疝
- B.Littre 疝
- C.滑动疝
- D.难复性疝
- E.易复性疝

38.男,74 岁。腹沟股疝修补术后 2 年,复发 3 个月,要求再次手术治疗。考虑患者年老、腹壁薄弱,最适宜的术式是

- A.Bassini
- B.McVay 法
- C.Halsted 法
- D.Ferguson 法
- E.Lichtenstein 法

女,51 岁。右腹股沟下方包块 3 年。平卧后可变小,4 小时前搬重物后,包块突然增大,并出现胀痛,逐渐加重。1 小时前出现右下腹阵发性绞痛。查体:表情痛苦,肠鸣音亢进,可闻及气过水声。右腹股沟下方可及 $3 \text{ cm} \times 3 \text{ cm}$ 包块。触痛明显,无搏动感,平卧手法还纳未成功。如行外科治疗,传统术式中最常用的是

- A.Shouldice 法
- B.Ferguson 法
- C.Halsted 法
- D.McVay 法
- E.Bassini 法

男性,55 岁,因右腹股沟斜疝行手术治疗。术中发现疝囊壁的是一部分小肠组成,排便正常。此时的诊断为()

- A.Richter 疝
- B.Littre 疝
- C.滑动疝
- D.难复性疝
- E.易复性疝

79.女,62 岁。右侧腹股沟疝嵌顿 10 小时。查体:腹胀明显,右侧腹股沟下方隆起肿块有压痛。手术时发现小肠坏死,坏死小肠切除后,下一步正确的手术措施是

- A.单纯疝囊高位结扎术
- B.McVay 法疝修补术
- C.Bassini 法疝修补术
- D.Halsted 法疝修补术
- E.Ferguson 法疝修补术

75.患者车撞伤 4 小时,右上腹痛,查血压 80/60 mmHg,脉搏 120 次/分,右肋部见皮擦伤,右上腹压痛明显,全腹轻度肌紧张,移动性浊音阳性,肠音弱,尿色正常。应首先进行下列哪项检查

- A.腹部 CT
- B.腹部 B 超
- C.腹部 X 线
- D.尿常规
- E.腹腔穿刺

(118~120 题共用题干)

女,16 岁。被倒塌的房屋压伤后腹痛伴呕吐 1 小时。查体:P 140 次/分,R 26

次/分,BP 80/54 mmHg。神志清,痛苦面容,腹肌紧张,有压痛和反跳痛,移动性浊音(+),肠鸣音消失。

118.伤后 1 小时,对判断有无腹部脏器损伤价值最小的实验室检查结果是

- A.粪便常规有大量红细胞
- B.血细胞比容下降
- C.尿中可见大量红细胞
- D.红细胞及血红蛋白下降
- E.白细胞及中性粒细胞升高

119.若行急诊手术,原则上应首先探查

- A.空肠和回肠
- B.肝脏和脾脏
- C.结肠和直肠
- D.胃和大网膜
- E.十二指肠和胰腺

2.非手术治疗,最主要的措施是

- A.应用止血药物
- B.应用止痛药物
- C.给予一次大剂量糖皮质激素
- D.使用大剂量抗菌药物
- E.快速补充血容量

男,70 岁。饮酒 1 小时后呕咖啡样物 120 ml,后排黑便 100 g。既往体健。查体:P 110 次/分,BP 90/50 mmHg。

4.首选的治疗药物是

- A.口服去甲肾上腺素+冰盐水
- B.口服硫糖铝
- C.静脉止血合剂
- D.静脉生长抑素
- E.静脉奥美拉唑

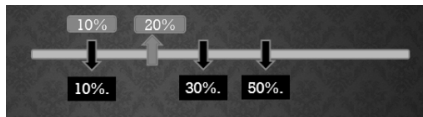
胃大部切除术后第 15 天的胃出血,最常见的原因是

- A.凝血障碍
- B.吻合口张力过高

- C. 术中止血不确切
- D. 缝线处感染
- E. 吻合口粘膜脱落坏死

男, 55 岁, 胃溃疡病史 5 年。近一月来症状加重, 2 小时前餐后突发上腹部剧痛, 并扩散至全腹, 诊断为胃溃疡穿孔。最佳的治疗方法是

- A. 非手术治疗
- B. 穿孔修补术
- C. 全胃切除术
- D. 胃大部切除术
- E. 穿孔修补加选择性迷走神经切断术



下列各项中不能作为幽门梗阻诊断依据的是

- A. 上腹部胀痛
- B. 呕吐大量宿食
- C. 胃型和蠕动波
- D. 振水音
- E. 代酸中毒

45. 男性, 60 岁。阑尾切除术后第 6 天起上腹隐痛, 伴发热、寒战, 体温高达 39.5℃, 无腹泻。右下胸叩痛, 呼吸音减弱。腹稍胀, 右上腹压痛, 腹肌软, 未及肿块, 肠鸣音不亢进。最可能的诊断是

- A. 右侧肺炎
- B. 右侧肺不张
- C. 膈下脓肿
- D. 盆腔脓肿
- E. 化脓性门静脉炎

男性, 38 岁, 因化脓急性阑尾炎伴局限性腹膜炎, 突发寒颤、高热、黄疸、剑突下压痛。体温 39℃ 以上, 血 WBC $18 \times 10^9/L$ 。

应首先考虑为 ()

- A. 切口感染
- B. 并发穿孔
- C. 并发膈下脓肿
- D. 盆腔脓肿
- E. 化脓性门静脉炎

64. 男性, 35 岁, 突发性中上腹痛, 1 天后出现下腹部疼痛, 特别是右下腹痛, 诊断为急性阑尾炎入院, 患者入院后拒绝手术治疗, 庆大霉素等抗感染治疗, 两天后热不退, 突然出现寒战, 高热, 黄疸等症状, 体检时发现右上腹压痛明显, 伴肝脏肿大, 白细胞升高。

下列哪种方案不恰当

- A. 静脉使用大剂量抗生素
- B. 开腹行阑尾切除术
- C. 加强抗炎药物应用及支持疗法
- D. 纠正水、电解质及酸碱失衡
- E. 出现休克时先纠正休克, 同时抗感染治疗

78. 女, 43 岁。右下腹持续性疼痛 5 天, 伴恶心、呕吐, 呕出物为胃内容物。T 38.5℃。体检发现右下腹 5 cm×5.5 cm 大小肿块, 触痛明显。

此时较合适的处理是

- A. 急诊行阑尾切除术
- B. 急诊手术脓肿引流
- C. 肠道准备后行右半结肠切除术
- D. X 线钡灌肠
- E. 暂不手术, 保守治疗

内痔好发部位是在膝胸位的

- A. 1, 3, 7 点
- B. 1, 8, 7 点
- C. 1, 5, 9 点
- D. 3, 7, 11 点
- E. 3, 9, 11 点